

# 犬・心臓の不整脈が短期間で 正常に戻った症例

JPHMA認定ホメオパスNo.0775

JPHMA認定アニマルホメオパスNo.A0109

ZENメソッド修得認定No.0087

HMA認定ホメオパスNo.1623

日本ホメオパシーセンター滋賀草津

自然派獣医師

今村 香(いまむら かおり)

# 主訴・タイムライン

- ・ 犬、ゴールデンレトリバー、10才、メス
- ・ 毎年検診を受けていたが、突然不整脈が発見された。咳、倦怠感などは見当たらない状態でした。
- ・ 3才から 6～9月の湿度が高くなると全身が痒く、湿疹が出る。

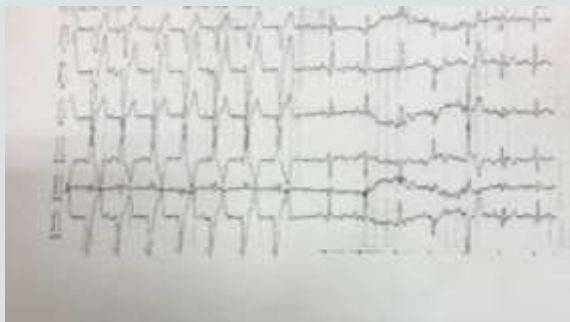
# 結果

- ・ ボーニングハウゼンのレパートリーより  
不整脈4度、Ph-ac、Chin、Stram、Nat-m、Dig  
の中から選択

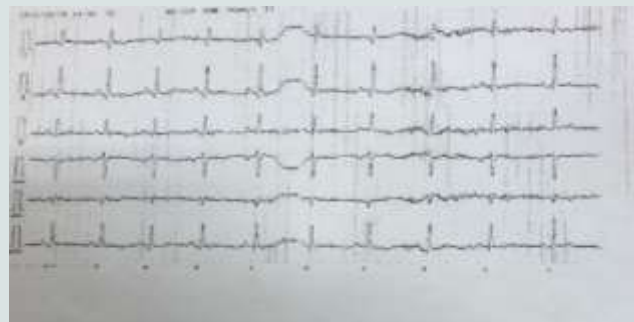
処方 アルポ DigLM3+Kali-p9x

Dig: ジギタリス、Kali-p: ケーライフォス

投与前



投与後



## 2回目以降

- ・ 二週間後の再検査で不整脈の検出が起こらずに経過観察になりました。そのために、2回目以降もDigをそのまま継続投与しました(計3回)

## 考察

Digは心臓に特異的なレメディの一つです。チアノーゼ、心臓の衰弱感、遅い脈や不整脈、それによる失神、衰弱、胸が苦しくて動き回らずにはいられない、激しい活動や起き上がることで悪化し休息することで好転します。